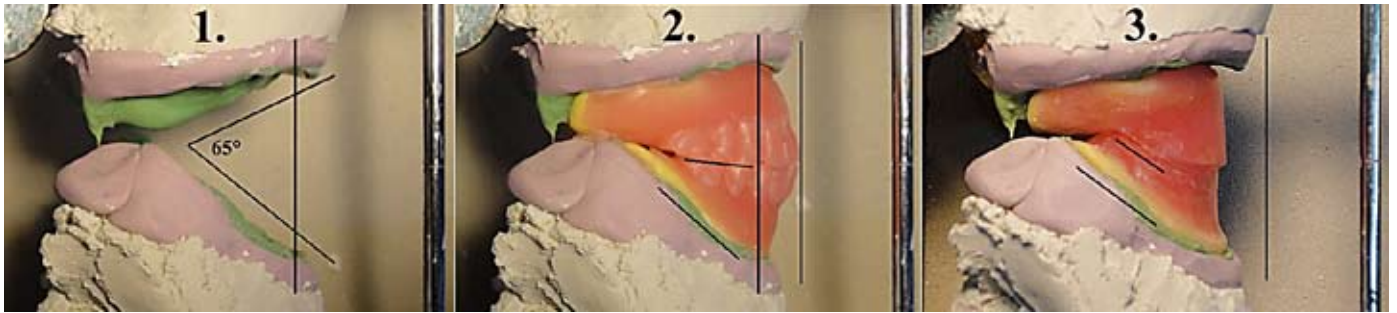


Kp/Kp potilaskertomus hankalasta vertikaalisesta leukasuhteesta

◆ Teksti ja kuvat: Teppo Kariluoto



Tämän potilaskertomuksen tarkoituksena on osin kannustaa jäsenistöä kirjoittamaan Hammasteknikko -lehteen omista hammasteknisistä havainnoistaan ja toteutuksiinsa, jotka saattavat poiketa normaaleista tai yleisesti tiedossa olevista sekä käytetyistä tekniikoista. Lisäksi tavoitteena on kannustaa noudattamaan tarvittaessa vaikka lähes orjallisesti oppeja fysiikan lain-alaisuuksista, sekä toteuttamaan perustellut kompromissit rohkeasti käytännössä.

Pintapuolinen anamneesi = esitiedot

Potilas hakeutui hoitooni alkuvuodesta. Hän on n.70v. siro ja äärim-

mäisen hentorakenteinen nainen, joka on käyttänyt kokoproteeseja vuosikymmenien ajan. Useat parit kokoproteeseja; kertoman mukaan mitkään proteesit eivät olleet ns."paikoillaan pysyvät". Toiveena oli proteesit "joilla voisi syödä".

Proteeseja oli valmistettu lähes kaikilla mahdollisilla tahoilla Helsingissä, niin yksityisellä kuin kunnallisen erikoishammashoidonkin puolella. Joku proteesipari oli potilaan kertoman mukaan, kuulemani perusteella arvioiden aiheuttanut toispuoleisen discus dislokaation.

Potilas oli itse tyttärensä kauhistelun saattelemana loksauttanut leukanivelen takaisin paikoilleen, ja heittänyt kyseiset proteesit roskakorin.

Havainnot suusta ja vanhoista proteeseista

Kaikki vanhat proteesit olivat hyvin samankaltaisesti toteutettuja. Valokuvasin näistä potilaan mukana olleista vain kahdet, kts. kuvat 4. ja 5.

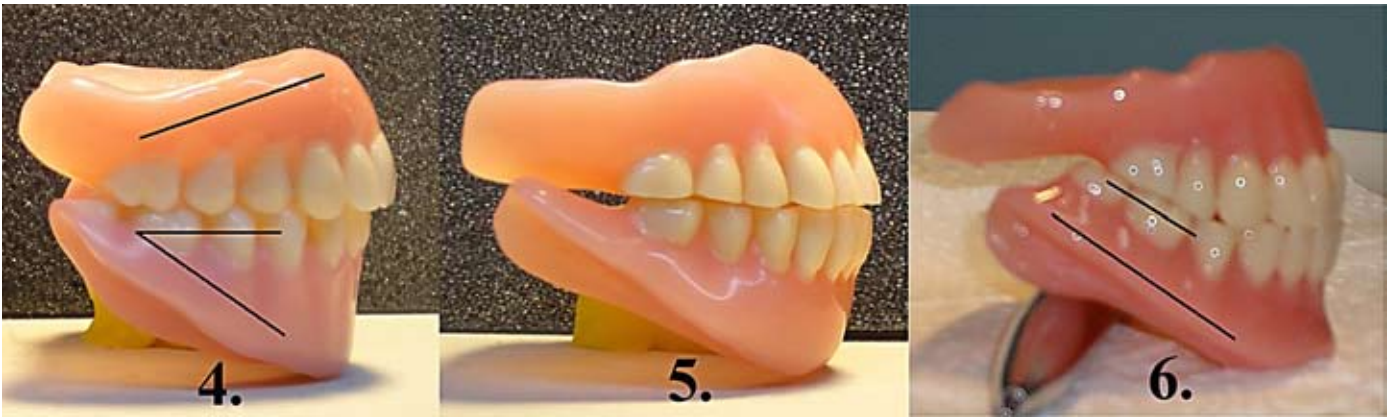Kaikkien proteesien purentaa oli mitä ilmeisimmin jouduttu hiomaan suussa useampaan kertaan, sillä seurauksella että kyseisten proteesien IK-asema oli jopa täydellisesti

hävinnyt (kuva 5).

Kaikkien proteesien ulkonäkö suussa oli hyvä, mutta hampaat heilahtelivat puhuessa ja alapuolen irrotessa kolahtelivat yhteen.

Mitkään vanhoista hampaista eivät pysyneet hetkeäkään paikallaan, jotta olisin voinut tarkastella purentaa, puheväliä tms. käytännössä. Kun potilas avasi suutaan IK-asemasta, proteesit liukuivat huulien voimasta taaksepäin (mes.) useita millimetrejä. Yhteen purenta hampaat liukuivat eteenpäin (dist.) liki senttimetrin. Potilaalla on tyypilliset matalat kristaharjanteet, etualueelta voimakkaammin resorboituneet. Yläleuasta oli poistettu jokunen vuosi takaperin löysä ja liikkuva harjanteen "makkaramainen" limakalvojäanne etualueelta. Jäljellä on vain matalaharjanteinen ja liki kauttaaltaan "irtonainen" liikkuva limakalvo, johon muodostui proteesille kohtuullisesti imua. Tämä irtonainen limakalvo päästää yläproteesin roikkumaan ja heilahtelemaan jopa puhuessa.

Hampaiden okklusaalikäyrä ei noudata alaleuan kristaharjanteen muotoa, mistä johtuu alaproteesin hyvin kiilamainen profiili. Hammersasettelu etenkin alaetualueella on ulkoneva, suhteessa luiseen harjan-



teeseen. Proteesien kiilamaisuus aiheuttaa purressa proteesien liukumisen eteenpäin (dist.),

kts. Kuva 4.

Harjanteiden tyypillinen voimakas mataluus ei tietenkään millään muotoa pidättele proteeseja paikoillaan. Lisäksi etuhammasasettelun ollessa ulkonäöllisesti luonnollisella anatomisella paikallaan, purentavoimien hellittäessä proteesit siirtyvät huulten aiheuttamasta paineesta taaksepäin (mes.) ja irtovat.

Suurin ongelma teknisesti oli kuitenkin vertikaalinen leukasuhde, etenkin ylä- ja alaleuan harjanteiden vertikaalinen suhde toisiinsa (n.65° astetta.) Kts. kuva 1.

Suunnittelu

Etsin kokoproteesiparin joka vastasi harjanteiden limakalvon muotoa parhaiten. Löysin parin, joka istui limakalvoille erittäin hyvin, kunhan huuli- ja purentapaine oli täysin poistettu

(Purenta auki = raollaan n. parimillimetriä, sekä huulipaine poistettuna = kaksin käsin huulia ulospäin venyttämällä.)

Kerroin potilaalle, että uusilla hampailla mahdollisesti saavutettaisiin jotakin parannusta tilanteeseen. Uusissa proteeseissa olisi matalampi purentakorkeus kuin vanhoissa, sekä aivan toisenlainen muotoilu, hammasasettelu ja pureskelutekniikka. Uudenlaisen muotoilun avulla saavutettaisiin mahdollisesti pysyvyyttä proteeseille, mutta menetettäisiin radikaalisti proteesien tarjoamaa ulkonäöllistä huulitukea.

Huulituen menetyksen myötä potilaan ulkonäkö tulisi muuttumaan selkeästi huonommaksi. Matalammalla purennalla yrittäisin lähinnä vain pienentää harjanteiden erisuuntaisuutta, kenties muutamalla auttavalla asteella. Hankalan leukasuhteen takia jälkikäyntejä olisi odotettavissa normaalia enemmän.

Kerroin potilaalle, että valmistaisin proteeseista ensin kopiot ja niiden perusteella huomattavasti erityyiset kaaviot, joiden avulla selvittäisimme suunnittelemini muutoksien merkityksen ja arvioisimme yhdessä, kannattaako työtä jatkaa.

Toteutus

Kopiokaaviot

Valmistin parhaiten limakalvoilla istuvista proteeseista silikoneja, vahaa ja pohjalevyakryyliä apuna käyttäen tarkat kopiot.

Kipsasin proteesien vahakopiot artikulaattoriin, kts. kuva 2.

Valmistin kaaviot (kuva 3) artikulaattorissa olevaan purentaan (kuva 1).

Kaavioiden sovitukset suuhun

Kaaviot pysyivät sen verran hyvin paikoillaan, että saatoin ottaa pohjaustekniikalla silikonitarkkuusjäljennökset ja määrittää purentan normaaliin tapaan.

Rekisteröin purentan luontevaan nivelasemaan, mutta mahdollisimman matalaksi, saavuttaakseni aavistuksen edullisemmän ja pienemmän leukasuhteen astekulman.

Potilas hyväksyi vähentyneen

huulituen aiheuttaman huomattavan ulkonäkömuutoksen, ja totesi tuntuman olevan tukevan, pysyvän ja luontevan oloinen. Kerroin proteesien normaalia korkeamman kustannusarvion. Lisäksi painotin ja jopa lupasin että jälkikäyntejä olisi valitettavasti tiedossa, monenlaisen trimmaamisen ja hienosäädön merkeissä. Muistutin myös että jälkikäynnit kuuluvat työsuoritukseen ja niistä ei erikseen laskuteta. Yhdessä päätimme jatkaa työtä.

Hammasasettelu

Kipsasin kaaviot artikulaattoriin.

Asettelussa oli keskityttävä erityisesti proteesien pysyvyyden kannalta olennaisiin asioihin. Jyrkän alaleuan harjanteen takia asettelussa ei pystyisi saavuttamaan toimivia sivu- eikä sagittaaliliikkeitä. Purenta toimisi vain lk-asemassa, kts. kuva 6.

- Alahampaiden okklusaalipinnan tasainen horisontaalinen etäisyys harjanteeseen, eli okklusaalikäyrä noudattaa alaharjanteen profiilia.

- Alahampaiden täsmällinen sijainti luisen ienharjanteen päällä.

- Hampaiden kuspikulma noudattaa harjanteen mataluutta

Hammasasettelun sovitukset

Potilas totesi hammasasettelun hyvin tasapainoiseksi ja paikallaan istuvaksi sekä hyväksyi vallitsevan ulkonäöllisen tilanteen.

Otin lisäksi vielä pohjaustekniikalla silikonijäljennökset molemmista leuoista.

Valmistin proteesit normaaliin tapaan. Kts. kuva 6.

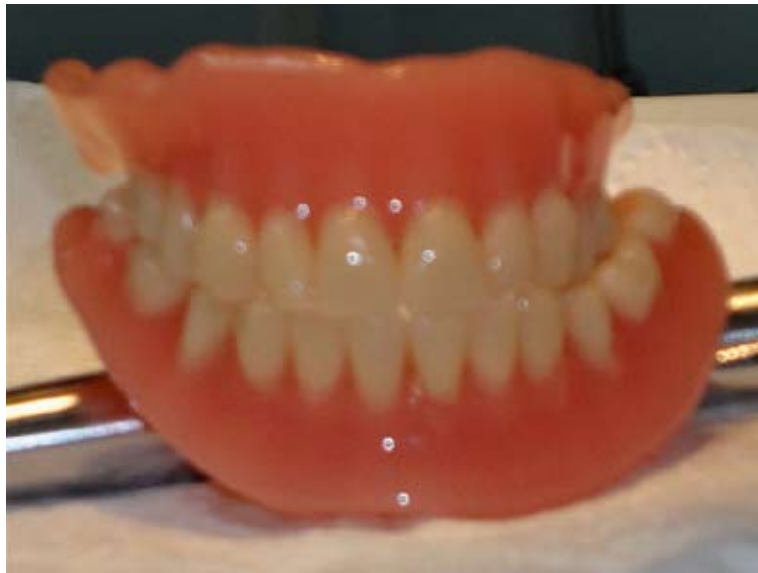Jälkihoito

Jälkitarkastuksessa potilas kertoi matalan purennan olevan oudon tuntuista sekä vasemman puolen posken jääneen muutama päivä sitten proteesien väliin. (Potilas oli parannellut poskeansa ja sillä välin käyttänyt vanhoja hampaita.) Koska tilanne ei ollut enää akuutti, pyöristelin kevyesti arviolta alatakahampaan bukkaalireunaa ja pyysin jatkamaan totuttelua uusien kanssa ja ottamaan yhteyttä heti tarvittaessa, jos poskeen puremista tai mitä tahansa muuta ongelmaa esiintyy.

Potilaasta ei kuulunut mitään kevään, kesän eikä syksyn aikana, joten joulun alla päätin soittaa ja kysyä kuulumisia. Kävi ilmi, että potilas oli siirtynyt käyttämään vanhoja hampaita ja jättänyt uudet hampaat käyttämättä. Potilas kertoi että pelkäsi alahuulen jäävän hampaiden väliin sekä alaproteesin olevan liian matala. Kysyin miksi hän ei ole ollut ottanut uudestaan yhteyttä ongelmastaan. Potilas kertoi ajatelleensa että "sitten alkaa taas se laskutus" Kerroin että laskua ei todellakaan olisi edelleenkaan tulossa ja tämä olisi juurikin sitä trimmaamista jota suorastaan lupailin tulevaksi. Lupasin ilman muuta muokata proteeseja, jos vain potilaasta tuntuisi siltä että jaksaisi aloittaa totuttelun uudestaan.

Varattiin tarkastusaika, Sovittiin että korottaisin purentaa muutamalla millimetrillä ja muotoilisin tarvittaessa proteesia poskeen puremisen vähentämiseksi.

Korotus kohdistui vain alaleuan proteesiin. Alaproteesi istui käyttämättömyydestä huolimatta yllättävän hyvin, joten pohjausjäljennöstä ei tarvittu. Tein alustavan korotuksen artikulaattorissa. Kipsasin proteesit artikulaattoriin, porasin alaleuan hammaskaaren irti. Esikorotin hammaskaaren asetteluvahan avulla, sovitin proteesit suuhun. Potilas totesi korkeuden jo paremmaksi, korotin vielä lisää ja muotoilin lisäksi proteesin reunoja poralla ja vahalla, vähentäen posken väliin jäämistä.



Sitten potilas totesi "No nyt voisi olla hyvä"

Tein alaproteesin valmiiksi.

Proteesin oltua muutaman viikon käytössä, potilas piipahti vastaanotollani, kertomassa että hampaat ovat olleet käytössä, pysyvät ja toimivat hyvin. Tosin harmitteli menetettyä ulkonäköä, mutta totesi että: "Ei haittaa, kaikkea ei voi aina saada"

Pohdinta

Perustellut, jopa uhkarohkeat kompromissit toteutuksessa saattavat tuoda toimivan lopputuloksen.

Kuten oppi-isieni viesti oli: "Maa-laisjärjen käyttö on sallittu, Newtonin viputeorian rajoissa"

Sekä kollegoiden kommentit: "Yrityksen ja erehdyksen kautta..."

Olisikohan kasvokaaren käytöstä ollut mahdollisesti apua? Kondyllirandan kaltevuus yms.

Alaleukaluun paksuus sormin tunnusteltuna, ei riitä perinteisille implanteille, ehkä Mini-implanteille?

Etenkin tämän kaltaisissa töissä kannattaisi kiinnittää erityistä lisähuomiota jäljennösten perinpohjaiseen trimmaamiseen. Sellaiseen, jossa oikeasti haetaan proteesin reunojen optimaalinen ulottuvuus ja määritellään huulten sekä poskien minimituki, jotta pehmytkudokset eivät irrottaisi proteeseja.

Vaikka mainitsin useaan kertaan maksuttomista jälkikäynneistä, potilaan vanhat negatiiviset kokemukset laskutuksista kummittelivat ja haittasivat omaehtoista jälkihoitoon hakeutumista.

Eht Teppo Kariluoto

Potilastuoli 2 kpl. + Fimetin kone tuolin kanssa
Tuolit kpl. 500 € + alv. 23% ja Fimetin kone+tuoli 800 € + alv. 23%
Lääkintälaitehuolto T. Kavakka (Timo Kavakka)
puhelin 040 - 900 4175